

# Caso Radiológico del Mes

## Tricobezoar Gástrico

**ARCE S H. MÉDICO RADIÓLOGO.**

**Historia Clínica:** Paciente femenino de 13 años de edad, estudiante de secundaria, procedente de nivel socio-económico medio.

Al interrogatorio refiere dolor abdominal tipo cólico, el cual se acompaña de sensación de plenitud gástrica, astenia y adinamia.

A la exploración física se palpa abdomen blando, deprimible, con dolor a la presión en epigastrio, en donde se logra palpar una masa epigástrica de consistencia dura y poco móvil, sin datos de irritación peritoneal.

Se realizó placa simple de abdomen y tomografía abdominal en fase simple y contrastada, con los siguientes hallazgos.

**Hallazgos:** En la placa simple de abdomen se observa una radiopacidad moderadamente definida, localizada en región de epigastrio y mesogastrio, la cual condiciona desplaza-

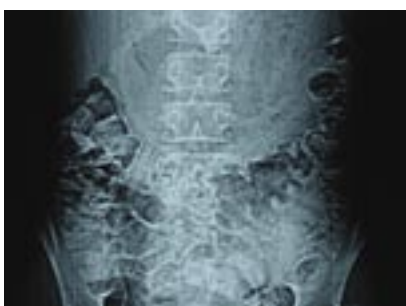miento del colon transverso hacia abajo (Figura 1).

En los cortes tomográficos en fase simples se observa una imagen heterogénea, con predominio hipodenso, localizada en la cámara gástrica, no dependiente de sus paredes, la cual es delimitada por la presencia de contraste oral (Figura 2). Esta imagen no refuerza con la aplicación del material de contraste (Figura 3) y al parecer es moldeada por los bordes gástricos, extendiéndose desde el fondo hasta la región pilórica (Figura 4).

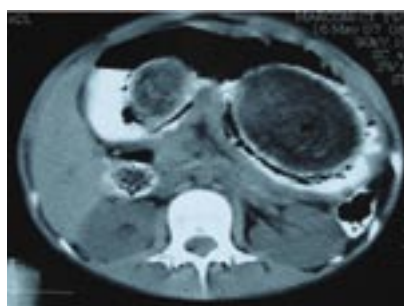**Diagnóstico:** Tricobezoar gástrico.

**Discusión:** El término bezoar se deriva de las palabras badzher (árabe), padzhar (persa) y beluzaar (hebreo) y significan antídoto. Se pensaba que los bezoares que eran obtenidos de los animales tenían poderes curativos.<sup>1</sup>

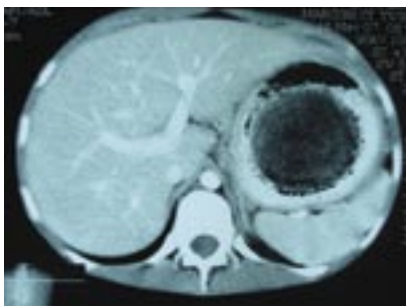
Los diferentes tipos de bezoares son: tricobezoar (ca-



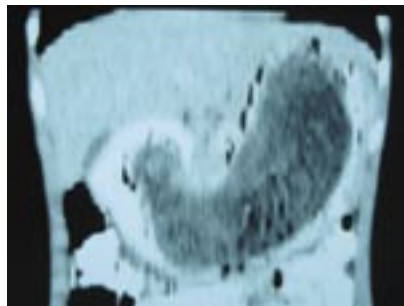
**Figura 1.** Placa simple de abdomen.



**Figura 2.** Tomografía Computada. Contraste Oral.



**Figura 3.** Tomografía Computada. Contraste Oral e Intravenoso.



**Figura 4.** Reconstrucción coronal, fase contrastada.

Jefe del Departamento de Radiología e Imagen del Hospital General de Culiacán

Este artículo puede ser consultado en la página de internet [www.hgculiacan.com](http://www.hgculiacan.com)

bello), fitobezoar (fibras vegetales), bezoar medicamentoso y concreciones.

Los tricobezoaes son más frecuentes en mujeres (90%) y personas jóvenes (80 %) menores de 30 años).<sup>2</sup>

Se plantea que el cabello es atrapado en los pliegues gástricos y retenido debido a una superficie insuficiente de fricción, necesaria para la propulsión.

Los bezoares aumentan de tamaño por la acumulación de cabello, el cual forma una madeja con el moco, ácido, pepsina y colonias bacterianas. Los más grandes pueden formar un molde con el estómago como en nuestro caso).<sup>3</sup>


El tricobezoar se forma siempre por la ingesta volun-

taria y compulsiva de pelos (tricofagia), que es a menudo el reflejo de un desajuste de la personalidad, y el cabello se acumula a lo largo de meses o años. <sup>4</sup>

El diagnóstico preoperatorio no siempre es factible, pues los pacientes casi nunca dan el antecedente de la tricofagia. El tratamiento quirúrgico es el de elección, aunque hay reportes de fragmentación de tricobezoaes pequeños y extirpación por vía endoscópica.<sup>5</sup> La muerte ocurre por complicaciones como perforación, obstrucción gástrica, ulceración intestinal o peritonitis. Se recomienda un adecuado seguimiento clínico y psiquiátrico para prevenir la recurrencia que se presenta en aproximadamente un 20 % de los casos. <sup>6</sup>

## Bibliografía

1. Gutiérrez J O, Tricobezoar Gástrico. Rev Colomb Cir, Vol. 15:1. 2000.
2. Ripollés, García-Aguayo et al. Gastrointestinal Bezoars. Sonographic and CT Characteristics. AJR 177:65-69. 2001
3. Alvarado-García R, Uribe-Vargas E, et al. Tricobezoar. Presentación de dos casos. Acta Pediatr Mex, Vol. 22:4. 2001.
4. Bernal Reyes, Olvera-Zamora et al. Tricobezoar: presentación de tres casos, perfil clínico y psicológico. Rev Gastroenterol Mex, Vol. 70:1. 2005.
5. Curioso-Vilchez, Rivera-Vega et al. Síndrome de Rapunzel: Reporte de un Caso y Revisión de la Literatura. Rev Gastroenterol Perú, Vol. 22:6. 2002.
6. Beauregard-Ponce, Martínez-Acosta et al. Tricobezoar. Salud en Tabasco, Vol. 7:1. 2001.



**Material Médico  
Especializado de  
Sinaloa S.A.**

**"SU SALUD ES NUESTRO OBJETIVO"**

**MATERIAL PARA INTERVENCIONISMO CARDIOVASCULAR**

**MARCAPASOS Y TODO EN GASTROENTEROLOGÍA ENDOSCÓPICA**

**Granados 26 Nte. Entre Blvd. Madero y Colón. Culiacán, Sinaloa.**

**Tel/Fax: 713 52 30 / 715 52 24**

**Cel: 044 (667) 996 97 57**